

## · 病例报告 ·

抗  $\gamma$  氨基丁酸 A 型受体脑炎合并胸腺瘤 1 例报道  
及文献复习

张瑾 刘志华 丘鸿凯 关键恒

528400 中山市博爱医院神经内科(张瑾、刘志华、丘鸿凯); 528400 中山, 中山火炬开发区人民医院神经外科(关键恒)

通信作者: 张瑾, Email: 466081471@qq.com

DOI: 10.3969/j.issn.1009-6574.2023.03.013

【关键词】 脑炎, 单纯疱疹; 抗  $\gamma$  氨基丁酸 A 型受体脑炎; 胸腺瘤; 癫痫**Anti- $\gamma$ -aminobutyric acid type A receptor encephalitis complicated with thymoma: a case report and literature review**

Zhang Jin, Liu Zhihua, Qiu Hongkai, Guan Jianheng

Department of Neurology, Boai Hospital of Zhongshan, Zhongshan 528400, China (Zhang J, Liu ZH, Qiu HK); Zhongshan Torch Development Zone People's Hospital, Zhongshan 528400, China (Guan JH)

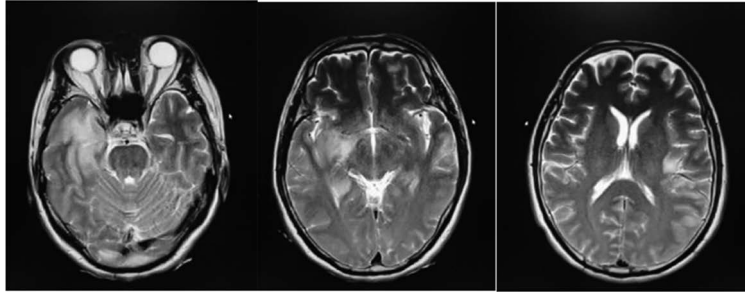
Corresponding author: Zhang Jin, Email; 466081471@qq.com

【Key words】 Encephalitis, herpes simplex; Anti- $\gamma$ -aminobutyric acid type A receptor encephalitis; Thymoma; Epilepsy

**临床资料** 患者男, 54岁, 因“受凉后出现幻听伴记忆力减退2周”于2021年4月20日在中山市博爱医院入院治疗。入院2周前, 患者受凉后反复出现多汗、畏凉、头痛、全身乏力, 随后出现幻听, 伴近期记忆力明显减退及肢体发作性不自主抖动。无意识障碍, 无发热头晕, 无肢体乏力。既往健康, 否认药物过敏史, 否认精神病史, 否认家族遗传性疾病。入院查体: 体温37.2℃, 脉搏76次/min, 心率20次/min, 血压126/85 mmHg(1 mmHg=0.133 kPa)。神志清楚, 对答切题, 双侧额纹、鼻唇沟对称, 言语流利, 伸舌居中, 深浅感觉正常, 四肢肌力5级, 肌张力正常, 腱反射活跃, 双侧病理征阴性, 共济失调征阴性, 布氏征阴性, 颈项强直(屈颈颈下2横指), 克氏征可疑阳性。化验结果: 脑脊液压力135 mmH<sub>2</sub>O(1 mmH<sub>2</sub>O=0.009 8 kPa), 脑脊液常规生化及培养正常, 血清提示 II 型单纯疱疹病毒免疫球蛋白 G(IgG) 0.101 Col(< 1.000 为阴性), I 型单纯疱疹病毒 IgG 120.9 Col, 抗核抗体 33.84 U/ml, 血钾 3.00 mmol/L。免疫球蛋白 A(IgA)、IgG、免疫球蛋白 M(IgM) 及补体 C3、补体 C4、抗双链 DNA 抗体均正常, 血常规、甲状腺功能、肝肾功能、心肌酶、血脂、心电图、脑电图、风湿3项、自身免疫12项均正常, 感染8项(乙

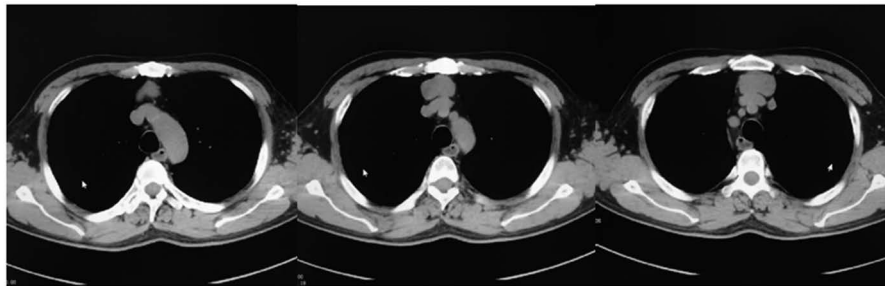
型肝炎两对半、丙型肝炎、梅毒、艾滋病病毒等抗体定性)均阴性。影像学检查: 2021年4月20日头颅 MRI T2 检查结果见图1, 示右侧大脑半球脑回皮层、左侧部分额颞枕叶浅层局部稍肿胀, 以右侧颞叶为著, 并可见多发不规则异常信号影; 4月21日脑电图示前头部各区以4~6 C/S的中高幅肆活动为主, 全程未见尖波、尖慢波。2021年4月21日脑动脉及颈动脉CTA未见明显异常。2021年4月24日胸部CT结果见图2, 示前上纵隔占位病变; 复查腰穿送检脑脊液自身免疫性脑炎相关抗体示抗  $\gamma$ -氨基丁酸 A 型受体( $\gamma$ -aminobutyric acid type A receptor, GABAAR)  $\alpha$ 1 抗体及 GABAAR  $\beta$ 3 抗体阳性。本研究已获得中山市博爱医院医学伦理委员会审批(批号: KY-2020-012-122)。

**诊断与治疗:** 诊断自身免疫性脑炎, 予以静脉注射人免疫球蛋白 20 g  $\times$  5 d, 甲强龙 500 mg  $\times$  5 d(甲强龙冲击 5 d, 后改口服醋酸泼尼松 40 mg/次、1次/d 维持), 更昔洛韦抗病毒、左乙拉西坦联合丙戊酸钠抗癫痫, 甘露醇脱水, 利培酮等治疗。患者经治疗后精神好转, 肢体抖动减少, 幻听消失, 偶有胡言乱语、多汗、流涎症状, 无意识障碍。病情进展: 2021年5月7日患者出现意识障碍, 呼之不应, 呈昏睡,



注：右侧大脑半球脑回皮层、左侧部分额颞枕叶浅层局部稍肿胀，以右侧颞叶为著，并可见多发不规则异常信号影，T1WI为低信号，T2WI以及T2DARK为高信号，DWI序列未见弥散受限

图1 2021年4月20日抗γ-氨基丁酸A型受体脑炎患者颅脑磁共振成像



注：胸部CT示前上纵隔占位病变，考虑胸腺瘤的可能性较大

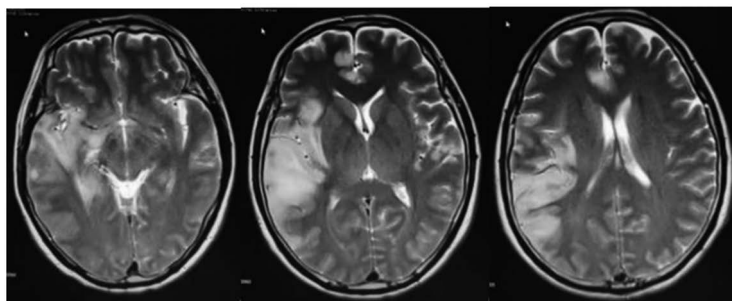
图2 2021年4月20日抗γ-氨基丁酸A型受体脑炎患者胸部CT平扫结果

双眼向上凝视，伴肢体持续抖动、胡言乱语，无发热，血压139/83 mmHg，心率83次/min，血氧饱和度100%。当日复查头颅MRI，见图3，示病灶较前增多、范围增大。2021年5月11日复查脑脊液常规生化，显示正常，送检脑脊液PMseq-DNA中枢神经系统感染病原微生物高通量基因测序结果未见致病微生物，血清副肿瘤标志物、中枢脱髓鞘抗体4项、抗GABA B型受体抗体IgG等均阴性。脑脊液提示单纯疱疹病毒IgM(+)。治疗与转归：再次予人免疫球蛋白静脉注射20 g×3 d，甲强龙冲击(1 000 mg×5 d，500 mg×3 d，250 mg×2 d，125 mg×1 d)后，转醋酸泼尼松龙口服(48 mg×7 d+40 mg/次、1次/d维持)，更昔洛韦抗病毒，丙戊酸钠联合左乙拉西坦抗癫痫，喹硫平改善精神症状。经治疗后患者症状明显好转，神志转清醒，对答切题，记忆力改善，无再发意识障碍，无幻听，可自行下床走动。查体：神志清，言语流利，四肢肌力、肌张力正常，闭目难立征阴性，双侧病理征阴性。2021年5月27日复查胸部CT增强结果见图4，示前纵实性肿块，考虑为纵隔肿瘤。2021年6月1日转胸外科并于6月7日行胸腔镜下胸腺肿瘤切除术，术后予预防感染、化痰、营养支持等治疗。术后病理提示AB型胸腺瘤。2021年6月14日复查头颅

MRI结果见图5，示双侧大脑半球异常信号明显减少。2021年6月21日查血清自身免疫性脑炎相关抗体均显示阴性，同日送检神经肌肉疾病检测4项(AchR-Ab、MuSK-Ab、Titin-Ab、RyR-Ab)：乙酰胆碱受体抗体(AchR.Ab)阳性，1.3 nmol/L。

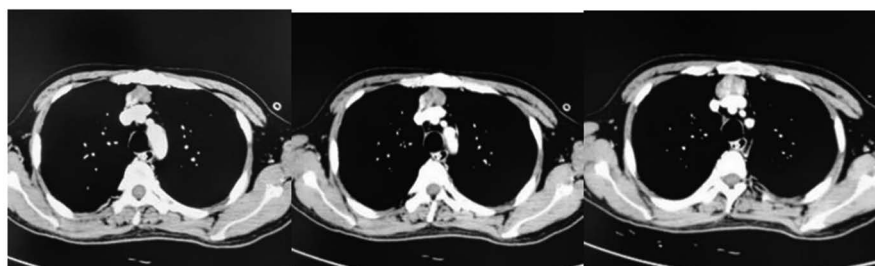
出院及随访：患者出院时精神可，无胸闷气促，近期记忆力好转，基本状态良好。查体：对答切题，定向力、计算力可、瞬间记忆力稍差，四肢肌力5级，脑膜刺激征阴性。出院诊断：(1)自身免疫性脑炎；(2)病毒性脑炎；(3)胸腺瘤(AB型)；(4)继发性癫痫；(5)低颅压综合征；(6)肺部感染。追踪患者出院后于2021年8月返院行胸腺瘤化疗，至2021年10月维持甲泼尼龙8 mg/次、1次/d，丙戊酸钠0.5 g/次、2次/d。目前患者仍偶有手抖，记忆力较刚入院时好转，无再发意识障碍，无幻听，无抽搐，暂未发现重症肌无力相关症状。

讨论 抗GABAAR脑炎的发病机制：自身免疫性脑炎是一种由自身免疫机制介导的脑炎，一般特指抗神经抗体相关脑炎。自身免疫性脑炎患病比例占总体脑炎的10%~20%，年发病率约为1/10万。2014年Dalmau等发现抗GABAAR脑炎并命名<sup>[1]</sup>。GABAAR是中枢神经系统重要的抑制性离子型通道受体，主要参与快速抑制性突触信号的传递，



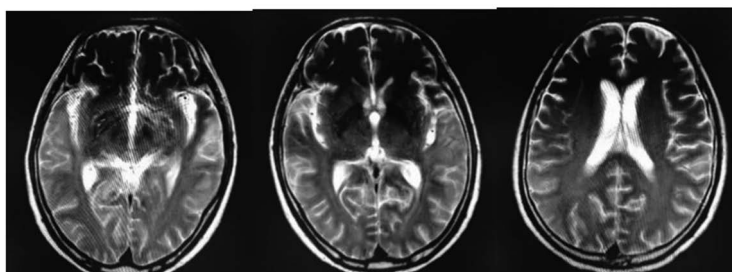
注:对比2021年4月20日磁共振成像,示双侧颞叶、额叶、顶叶、岛叶见多处异常信号,病灶较前增多、范围增大,考虑患者病情加重

图3 2021年5月7日抗  $\gamma$ -氨基丁酸A型受体脑炎患者颅脑磁共振成像



注:前纵隔(胸骨后间隙)实性肿块,切面36 mm×20 mm,上下径40 mm,轮廓清晰,呈多结节样融合状,明显不均匀强化,与邻近血管分界尚清,考虑为前纵隔肿瘤

图4 2021年5月27日抗  $\gamma$ -氨基丁酸A型受体脑炎患者胸部螺旋增强CT成像



注:双侧大脑半球脑实质多处异常信号较前明显减少、部分消退,提示治疗后好转

图5 2021年6月14日抗  $\gamma$ -氨基丁酸A型受体脑炎患者胸腺肿瘤切除术后颅脑磁共振成像

抑制性神经递质GABA与受体结合后导致门控通道开放,使氯离子内流并降低神经元的兴奋性,GABAAR结构和功能紊乱是目前公认的造成癫痫发作的重要原因<sup>[2]</sup>。自身抗体对GABAAR正常功能的干扰可能与该病的症状,尤其是癫痫发生具有相关性。从临床表现上看,抗GABAAR脑炎与抗GABABR脑炎发病相似度高,均有记忆力下降、癫痫发作等发病特点,考虑两者发病机制可能相似。

自身免疫性脑炎和胸腺瘤的关系:自身免疫性脑炎最常见于合并畸胎瘤的病例,但研究总结抗GABAAR脑炎患者常合并的肿瘤为胸腺瘤<sup>[3-4]</sup>。原因为胸腺瘤患者主要组织相容性复合体II类分子减少,影响了阳性选择的效率,从而导致CD4<sup>+</sup>/CD8<sup>+</sup>双表达的T细胞产生过多,使B细胞产生自身抗体并

诱导发病<sup>[5]</sup>,胸腺瘤致自身免疫性疾病机制中目前认为最可能的解释是胸腺瘤肿瘤生长诱导的破坏导致自身免疫耐受的下降,从而引发了自身免疫性疾病。该患者自身免疫性脑炎合并胸腺瘤,且重症肌无力相关抗体阳性,而胸腺作为全身最重要的免疫器官,其异常病变如胸腺瘤可导致免疫紊乱,进而可诱发自身免疫性脑炎及重症肌无力。

自身免疫性脑炎与单纯疱疹病毒性脑炎的关系:本例患者有前驱受凉低热的病史,且脑脊液单纯疱疹病毒IgM抗体阳性,不排除患者感染单纯疱疹病毒性脑炎后,促发了自身免疫反应,导致自身免疫性脑炎发生的可能,而病毒性脑炎促发自身免疫性脑炎的个例也曾被报道<sup>[6]</sup>。一项前瞻性研究对44例单纯疱疹病毒性脑炎患者的脑脊液或血清进行

研究分析,有13例(30%)患者检测到IgM、IgA或IgG亚型的抗NMDAR抗体,提示有感染性疾病继发自身免疫性疾病的可能。因此,中枢神经系统病毒感染后可能触发免疫激活,继而成为继发性自身免疫性脑炎的诱因<sup>[7]</sup>。病毒感染后中枢神经系统的自身免疫系统发病机制的另一种解释是单纯疱疹病毒与NMDAR之间存在分子相似相关<sup>[8]</sup>,单纯疱疹病毒与GABAAR、GABABR、富亮氨酸胶质瘤灭活蛋白1(LGI1)等是否存在相似度还有待进一步研究。一项前瞻性研究显示,有27%的单纯疱疹病毒性脑炎患者在治疗后2个月内发展为自身免疫性脑炎,脑脊液中发现抗NMDAR抗体以及其他自身抗体,并且免疫治疗有效<sup>[9]</sup>。病毒性脑炎患者治疗后期出现神经功能恶化或新的神经精神症状,也应考虑可能继发自身免疫性脑炎。对于本病例患者,入院前出现受凉、流涕等前驱感染症状,不排除病毒性脑炎促发自身免疫性脑炎的可能,在无抗病毒禁忌的情况下,除了丙种球蛋白联合激素治疗外,抗病毒治疗仍有必要。

自身免疫性脑炎的临床表现及治疗经验:本例患者有记忆力下降、精神行为异常、不自主运动、癫痫发作、意识障碍等临床表现。与目前所报道的自身免疫性脑炎常见临床症状相符。总结治疗经验,本病例治疗初期予以激素联合丙种球蛋白冲击,患者症状有所改善,但随后患者症状复发且加重。再次予以激素联合丙种球蛋白冲击,且激素逐步降阶梯治疗,患者症状好转并无再加重,考虑激素降级太快不利于病情控制,而丙种球蛋白联合激素逐步降阶梯用药对于治疗自身免疫性脑炎症状至关重要。若考虑合并病毒性脑炎的患者,抗病毒治疗有支持依据。在患者病情稳定后予以胸腺瘤切除术并化疗,患者半年后随访症状平稳,无再发意识障碍、无肢体抽动等,预后良好。因此,及时的胸腺瘤切除及化疗可从根本上解除免疫紊乱疾病的源头,对避免疾病反复发作起重要作用。自身免疫性脑炎患者常合并难以控制的癫痫发作,应联合抗癫痫用药,待病情稳定后逐步调整用药。从该病例中汲取的经

验所得,对于合并胸腺瘤的抗GABAAR自身免疫性脑炎,规律的免疫治疗联合抗癫痫治疗后,在病情稳定时及时行胸腺瘤切除及化疗,并联合抗癫痫治疗,有利于改善该类合并胸腺瘤的抗GABAAR的自身免疫性脑炎患者的预后。

**利益冲突** 文章所有作者共同认可文章无相关利益冲突

**作者贡献声明** 资料收集、论文撰写为张瑾,论文修订为刘志华、丘鸿凯、关键恒

## 参 考 文 献

- [1] Petit-Pedrol M, Armangue T, Peng X, et al. Encephalitis with refractory seizures, status epilepticus, and antibodies to the GABA<sub>A</sub> receptor: a case series, characterisation of the antigen, and analysis of the effects of antibodies[J]. *Lancet Neurol*, 2014, 13(3): 276-286. DOI: 10.1016/S1474-4422(13)70299-0.
- [2] Greenfield LJ Jr. Molecular mechanisms of antiseizure drug activity at GABA<sub>A</sub> receptors[J]. *Seizure*, 2013, 22(8): 589-600. DOI: 10.1016/j.seizure.2013.04.015.
- [3] Ohkawa T, Satake S, Yokoi N, et al. Identification and characterization of GABA(A) receptor autoantibodies in autoimmune encephalitis[J]. *J Neurosci*, 2014, 34(24): 8151-8163. DOI: 10.1523/jneurosci.4415-13.2014.
- [4] Spatola M, Petit-Pedrol M, Simabukuro MM, et al. Investigations in GABA(A) receptor antibody-associated encephalitis[J]. *Neurology*, 2017, 88(11): 1012-1020. DOI: 10.1212/WNL.0000000000003713.
- [5] Evoli A, Minicuci GM, Vitaliani R, et al. Paraneoplastic diseases associated with thymoma[J]. *J Neurol*, 2007, 254(6): 756-762. DOI: 10.1007/s00415-006-0429-z.
- [6] Dalmau J, Graus F. Antibody-Mediated encephalitis[J]. *N Engl J Med*, 2018, 378(9): 840-851. DOI: 10.1056/NEJMra1708712.
- [7] Prüss H, Finke C, Hölting M, et al. N-methyl-D-aspartate receptor antibodies in herpes simplex encephalitis[J]. *Ann Neurol*, 2012, 72(6): 902-911. DOI: 10.1002/ana.23689.
- [8] Salovin A, Glanzman J, Roslin K, et al. Anti-NMDA receptor encephalitis and nonencephalitic HSV-1 infection[J]. *Neurol Neuroimmunol Neuroinflamm*, 2018, 5(4): e458. DOI: 10.1212/NXI.0000000000000458.
- [9] Armangue T, Spatola M, Vlaga A, et al. Frequency, symptoms, risk factors, and outcomes of autoimmune encephalitis after herpes simplex encephalitis: a prospective observational study and retrospective analysis[J]. *Lancet Neurol*, 2018, 17(9): 760-772. DOI: 10.1016/S1474-4422(18)30244-8.

(收稿日期: 2022-09-26)

(本文编辑: 赵金鑫)